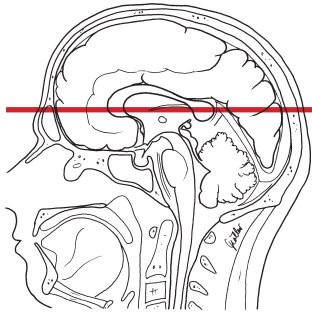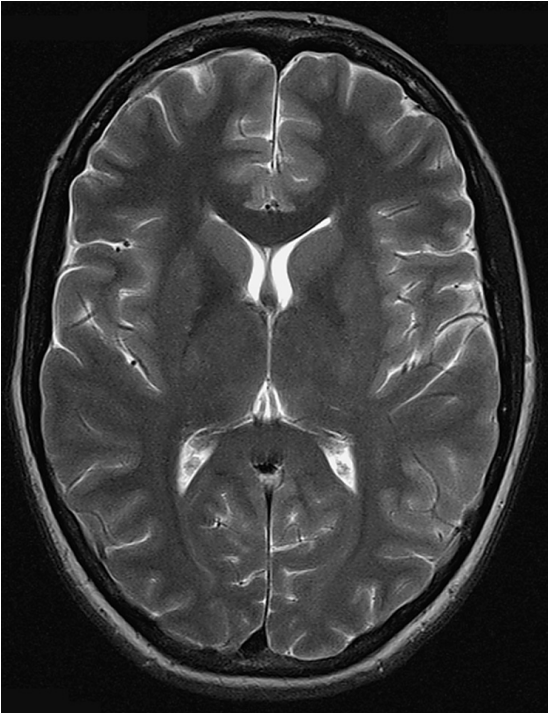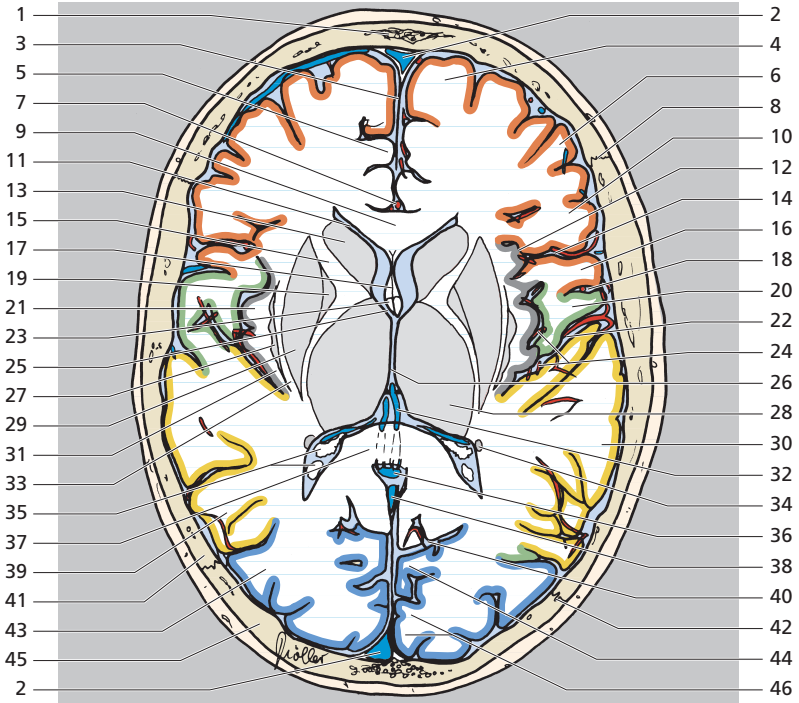


- Lobe frontal
- Lobe temporal
- Lobe pariétal
- Lobe occipital

- | | |
|----------------------------|--|
| 1 Os frontal | 7 Artère péricalleuse |
| 2 Sinus sagittal supérieur | 8 Suture coronale |
| 3 Faux du cerveau | 9 Corps calleux (genou) |
| 4 Gyrus frontal supérieur | 10 Gyrus frontal inférieur |
| 5 Gyrus cingulaire | 11 Ventricule latéral (corne frontale) |
| 6 Gyrus frontal moyen | 12 Sillon circulaire de l'insula |





- | | | | |
|----|---|----|---|
| 13 | Tête du noyau caudé | 30 | Gyrus temporal supérieur |
| 14 | Sillon latéral | 31 | Capsule extrême |
| 15 | Capsule interne (bras antérieur) | 32 | Veine cérébrale interne |
| 16 | Gyrus précentral | 33 | Capsule externe |
| 17 | Cavité du septum pellucidum | 34 | Queue du noyau caudé |
| 18 | Sillon central | 35 | Plexus choroïde dans le trigone de la corne postérieure du ventricule latéral |
| 19 | Globus pallidus | 36 | Grande veine cérébrale |
| 20 | Gyrus post-central | 37 | Splénium du corps calleux |
| 21 | Insula | 38 | Sinus droit |
| 22 | Citerne de la fosse latérale du cerveau (citerne de l'insula) | 39 | Gyrus temporal moyen |
| 23 | Fornix (colonne) | 40 | Sillon pariéto-occipital |
| 24 | Artères insulaires | 41 | Os pariétal |
| 25 | Foramen interventriculaire (foramen de Monro) | 42 | Suture lambdoïde |
| 26 | Troisième ventricule | 43 | Gyri occipitaux |
| 27 | Clastrum | 44 | Cunéus |
| 28 | Thalamus | 45 | Os occipital |
| 29 | Putamen | 46 | Cortex strié |